(Aus dem Pathologisch-Anatomischen Institut der Universität Basel
[Vorsteher: Prof. Dr. A. Werthemann].)
(Arbeit unter Leitung von PD. Dr. Scheidegger.)

Wabenlunge

Beitrag zur Pathogenese cystischer Lungenveränderungen

Inaugural-Dissertation

zur Erlangung
der Doktorwürde der Medizinischen Fakultät
der Universität Basel

vorgelegt von

Marcus Eha

von Pontresina

1944

VERLAG VON S. KARGER IN BASEL

Von der Medizinischen Fakultät genehmigt auf Antrag von
Prof. Dr. *A. Werthemann.*

Tag der Promotion: 15. Juli 1943.

R. UNIV.
BIBLIOTHEEK
LEIDEN

Sonderabdruck aus der «Schweizerischen Zeitschrift für Pathologie und Bakteriologie». Jahrgang 1944, Vol. VII, Nr. 1.

Wabenlunge.

Der Begriff der cystischen Lungenveränderungen geht zurück auf die Untersuchungen von *Virchow* und *Grawitz*. Vieles, was als *Cystenlunge, Wabenlunge, kleincystische Mißbildung* der Lungen, *fetale, kongenitale* und *atelektatische* Bronchiektasien bezeichnet wird, kann klinisch nicht auseinandergehalten werden.

Es ist meistens unmöglich, ohne eine genaue histologische Kontrolle zu einer bestimmten Deutung der verschiedenartigen cystischen Lungenveränderungen zu kommen. In der vorliegenden Arbeit sollen zwei Beobachtungen von Waben- oder Cystenlungen besprochen werden, die sich durch einen recht bemerkenswerten pathologisch-anatomischen Befund auszeichnen.

In der ersten Beobachtung wurde bei einer 43 Jahre alten Frau bei der klinischen Untersuchung die Diagnose nicht gestellt, da der Lungenprozeß nie zu schweren Erscheinungen Anlaß gab. Die zweite Beobachtung betrifft einen 41jährigen Mann, der wegen Tuberkuloseverdacht jahrelang in Behandlung stand. Pathologisch-histologisch sind diese beiden Beobachtungen interessant, weil die mikroskopische Kontrolle eine Erklärung für das Zustandekommen der cystischen Bildung in der Lunge ermöglicht hat. Eine Tumorbildung, bedingt durch fehlerhaften Gewebsaufbau mehrerer Organe, hat Anlaß für die cystische Degeneration der Lunge gegeben.

Beobachtung I.

B. H., weiblich, 43jährig. Kantonale Krankenanstalt Liestal (Dr. *Berger*).

Anamnese: Debile Patientin, klagt über Atemnot und Herzklopfen. Aufnahmestatus: Mittelgroße Patientin, reduzierter Ernährungszustand. Lippen cyanotisch.

Herz etwas nach links und nach rechts verbreitert. Lungen: Giemen und Pfeifen beidseits, Vesiculäratmen.

Verlauf: 4 Tage nach dem Eintritt keine Besserung der Atemnot, starke Cyanose, Puls um 100.

6 Tage nach dem Eintritt Pulsanstieg auf 130, starke Cyanose im Gesicht und an den Händen.

9 Tage nach dem Eintritt stirbt die Patientin an Herzinsuffizienz bei kaum zählbarem, fadenförmigen Puls.

Die klinische Diagnose lautete: Dekompensiertes Vitium cordis.

Zusammenfassung des klinischen Befundes.

Klinisch war die Dyspnoe auffallend, die nicht allein auf die Stauungsbronchitis und auf die Dilatation des Herzens zurückgeführt werden konnte. Es lagen Anzeichen vor, die auf ein partielles Lungenemphysem bullöser Art hinwiesen.

Die 16 Stunden nach dem Tode vorgenommene Autopsie (S. N. 979/41, Obduzent PD. Dr. *Scheidegger*) ergibt (Protokoll im Auszug):

Kleine Frau, dysplastischer Habitus, stark vortretende Gefäße am Hals, Thorax weit.

Zwerchfell stark gespannt, nach unten gedrängt. Linke Pleurahöhle unter Wasser eröffnet, unter Druck entweichen reichlich Luftblasen. Rechte Lunge bedeutend größer. Die Lungen sind eigenartig gebaut, schwammartig oder wabig, sie zeigen eine Durchsetzung mit multiplen Cystchen und Cysten in wechselnder Größe, z. T. bis zu Eigröße. In den Cysten überall Luft vorhanden. Selten Knötchenbildungen, es sind das hirsekorngroße, weißliche, sehr derbe Bildungen. Meistens sind die Hohlräume reiskorn- bis erbsengroß. Das Lungengewebe stark bluthaltig. Bronchien teilweise etwas weit.

Schilddrüse groß, fest, Lymphdrüsen der Bifurkation gelblich, groß.

Herz: rechts weit und schlaff. Myocard bräunlich, saftreich, an einzelnen Stellen gelbe Flecken.

Nieren: Im Nierenparenchym gelbliche und gelblich-weiße Einlagerungen, die von einem leicht haemorrhagischen Hof umgeben werden. Nierenparenchym sonst feucht, gelblich-bräunlich, Rinde breit.

Lymphknoten: lumbal und ilical, fest bis bohnengroß, feucht, auf der Schnittfläche z. T. gelblich, z. T. rötlich. Im Gebiet der Teilungsstelle der Arteriae ilicae große Lymphdrüsenpakete.

Histologische Untersuchung:

Lunge: zeigt mehrfach Cysten, auch subpleural. In den Randteilen ist ein Emphysem vorhanden, das sich öfters interstitiell ausbreitet, zudem Oedem und reichlich Infiltrate von Herzfehlerzellen. Die Cysten in den Lungenlappen werden ausgekleidet von einem sehr niedrigen, endothelartigen Belag. Unmittelbar unter der Zellschicht verlaufen öfters weite Lymphgefäße. Teilweise sind auch Blutgefäße vorhanden. Auffallend sind granulomähnliche Bildungen, die sich im Bereich solcher Cysten reichlich vorfinden. Es handelt sich hier um Knötchen, die aus Kapillaren und soliden Endothelsprossen aufgebaut sind. Mehrfach sind solche Knötchen hyalinisiert, oft auch stark mit Lymphocyten durchsetzt. Durch Silberimprägnation ist ein dichtes reticuläres Stützgewebe in den Knötchen darstellbar.

Lymphknoten: (Hilus-, Bifurkations-, cervicale und lumbale sowie ilicale Lymphknoten) zeigen ein sehr eigenartiges Bild, es kommt hier zu soliden Endothelsprossungen und Kapillarbildungen, die tumorartig gestaltet sind. Die eigentlichen lymphatischen Zellhaufen sind stark zurückgedrängt, es finden sich Lymphfollikel nur noch in kleinen Resten, vor allem in den Randabschnitten der Knoten. Die Randsinus ziemlich gut erkennbar. Ein

wesentlicher Unterschied zwischen den Lymphdrüsen der verschiedenen Regionen besteht nicht. Die in der Lunge beschriebenen Granulome entsprechen in ihrem Aufbau den Bildungen in den Lymphknoten. Die Zellwucherungen sind jedoch ausgesprochen diffus und nicht in granulomartiger Form.

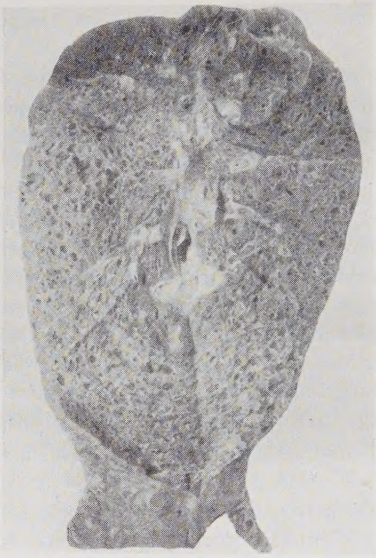

Abb. 1. Beobachtung 1. Formolgehärtete Lunge mit wabiger Umwandlung.

Niere: Die makroskopisch erkennbaren, infarktartigen Bezirke sind aus dem gleichen endotheliomatösen und angiomatösen Tumorgewebe aufgebaut. Die Endothelzellen sind stellenweise sehr dicht beisammen und sind zu Gefäßsprossen angeordnet, so daß deutliche Lumina entstehen. Ein Unterschied im Zellbau und in der Anordnung der einzelnen Elemente der Lymphknoten und der Einlagerung in der Niere besteht nicht.

Zusammenfassung des histologischen Befundes.

In der Lunge, in den Nieren und in den Lymphdrüsen ist eine Veränderung vorhanden, die als gleichartig aufgefaßt werden muß. Es kommt in diesen Organen zu eigenartigen, diffusen oder knötchenförmigen Wucherungen von Endothelzellen, die z. T. in einem lockeren Verband liegen oder aber sich zu eigentlichen Gefäßlumina anordnen. Neben diesen Endothelzellwucherungen sind auch Ansammlungen lymphatischer Elemente vorhanden mit unterscheidbaren Keimzentren und Grundgewebe. Zum größten Teil sind diese lymphatischen Elemente in diffuser Form

zwischen den Endothelzellwucherungen eingelagert. Das Lungengewebe zeigt cystische Umwandlungen. Solche Cysten sind bedingt durch eine Ausweitung einzelner Lymphgefäße. In dem mehr kompakt gebauten Gewebe der Niere sind diese Gewebseinlagerungen oft in fibröser Umänderung begriffen, ohne eigentliche cystische Umwandlung. Es scheint, daß hier der Gewebsaufbau der einzelnen Organe, wie der Lunge oder Niere, ausschlaggebend ist für die Entstehung der cystischen Bildungen.

Die pathologisch-anatomische Diagnose lautet: Congenitale *Wabenlunge* mit größeren Cystenbildungen, vor allem des linken Oberlappens. Perforation einer größern subpleuralen Cyste des linken Oberlappens mit Pneumothorax. Stark vikariierendes Emphysem der rechten Lunge. Generalisierte *Lymphangioendotheliomatose* sämtlicher Lymphdrüsen mit starker Vergrößerung der paraaortalen, ilicalen und inguinalen Lymphknoten. Lymphangioendotheliomatöse Knoten der Niere. Kleine gleichartig gebaute Tumorbildungen im Bereich einzelner Lungencysten und im Lungengewebe. Erschlaffung und Dilatation des ganzen, vor allem des rechten Herzens. Braune Atrophie und Anämie sowie leichte Verfettung des Myocards. Kropfknoten und Cysten der Schilddrüse. Allgemeine Stauung. Stauung der Milz, Verfettung, braune Atrophie und Stauung der Leber mit Stauungsatrophien in den Randabschnitten. Stauungskatarrh des Magens. Asymmetrie des Gehirns, geringere Entwicklung der rechten Großhirnhemisphäre.

Beobachtung II.

B. G., männlich, 41jährig.

Persönliche Anamnese: Militärdienstfrei wegen zu geringem Brustumfang. Vor 8 Jahren angeblich beidseitige Lungentuberkulose.

Damals im Sanatorium Du Midi, Davos (Chefarzt Dr. *Arnold*). Bei der Sanatoriumsuntersuchung fand sich bei der Lungenkontrolle ein unreines Atemgeräusch. Erhöhte Senkungsreaktion. Dauernd etwas Husten.

In den folgenden Jahren war der Patient in dauernder Kontrolle der Basler Tuberkulose-Fürsorgestelle (Vorsteher Dr. *von Sury*). Aus den Angaben dieser Fürsorgestelle ist zu entnehmen, daß Bazillen nie, auch nicht bei dreimaligem Tierversuch, nachgewiesen werden konnten. Trotzdem hielt man an der Diagnose einer Lungentuberkulose fest. Wegen der Schwellung der Nebenhoden wurden beide kurz nacheinander operativ entfernt, unter der Annahme, es handle sich um eine tuberkulöse Epididymitis. Die damalige pathologisch-anatomische Kontrolle lautete aber auf einen unspezifischen Entzündungsprozeß. Der Mann hatte dauernd etwas Husten und wenig Auswurf. Beim Treppensteigen sofort rascher Puls mit Engigkeitsgefühl auf der Brust; trotzdem blieb er aber immer arbeitsfähig. Die Blutsenkungs-Reaktion ergab immer etwas erhöhte Werte.

Gut ein Jahr vor dem Ableben des Patienten wurde eine fieberhafte, grippöse Erkrankung mit Husten festgestellt. Bei der damaligen Röntgenkontrolle der Fürsorgestelle wurde ein «Lungenabsceß» im linken Oberfeld festgestellt, der im Laufe der folgenden Monate spontan zur Abheilung kam.

Jetziges Leiden: In den letzten 4 bis 5 Wochen vor der Erkrankung strenge Arbeit. Er habe sich aber dabei nicht sonderlich müde gefühlt. Nach Einnahme einer reichlichen Mahlzeit erwacht er plötzlich an Uebelkeitsgefühl. Starkes Brechen mit Husten und Würgen. Durchfall und rasch sich einstellende Atemnot, mit dem Gefühl, wie wenn die rechte Brust stark zusammengeschnürt würde. Atemnot sehr intensiv, auch bei Bettruhe. Rechtslagerung unmöglich. Heftiger Reizhusten mit wenig schleimhaltigem Auswurf. Atemnot nimmt rasch zu. Der Hausarzt weist ihn sofort in die Klinik ein unter der Diagnose eines Spontanpneumothorax bei Lungentuberkulose.

Bei der Aufnahme in die Medizinische Universitätsklinik Basel (Vorsteher Prof. Dr. *R. Staehelin †)* lautet der Befund: Kräftezustand leicht reduziert. Ernährungszustand mäßig. Haut allgemein blaß, mit cyanotischem Einschlag. Thorax asymmetrisch, in den untern Partien scheint die rechte Seite vorgewölbt. Kein Hautemphysem. Atmung angestrengt, besonders nach Hustenstößen. Rechte Seite bewegt sich deutlich weniger als die linke.

Bei der *Röntgenuntersuchung* (Universitäts-Röntgeninstitut Basel, Vorsteher Prof. Dr. *M. Lüdin*) wurde folgender Befund erhoben: Ausgedehnter Pneu rechts mit kleinem Erguß im Sinus. Die rechte Lunge ist in den oberen und mittleren Teilen vollständig kollabiert. Lateral finden sich große Blasen in der Lunge. Vermehrte streifige, fleckige Zeichnung, vorwiegend links.

Verlauf: Am folgenden Tage machten sich starke Atemnot, Temperaturerhöhung bis 37,8 und starker Hustenreiz bemerkbar. Puls um 129. Mit Pneumothoraxapparat wird langsam 500 ccm Luft abgelassen, darauf Besserung.

Am 12. Tag nach der Erkrankung verschlechterte sich der allgemeine Befund. Linke Lunge stark gebläht. Wiederum Pneumothoraxentlastung, ca. 400 ccm.

Am 13. Tage nach der Spitaleinweisung: Tachykardie, Hautemphysem in den unteren Brustpartien.

Am 14. Tage Allgemeinbefinden verschlechtert, quälende Atemnot. Puls klein, fliegend. Exitus letalis am Abend des 14. Tages nach Spitaleintritt.

Zusammenfassung des klinischen Befundes.

Dieser Patient stand während 8 Jahren ununterbrochen in klinischer Beobachtung. 7 Jahre vor dem Tode war er während 10 Monaten in einem Lungen-Sanatorium. Die damalige Diagnose lautete: Tuberkulose der Lungen, miliare Streuung. Auffallend ist die Tatsache, daß damals nie Bazillen im Sputum gefunden wurden. Der Tuberkulose-Fürsorgestelle Basel oblag die Beobachtung des Patienten seit 1936 bis zum Herbst 1942. Nie war während der ganzen Zeitspanne der Nachweis von Bazillen zu erbringen. Die Durchleuchtung ergab nie eine Veränderung. Meist «starke Hiluszeichnung neben kleinfleckigem, weichteildichtem Begleitschatten». Zweimal wird besonders vermerkt: «Lungenzeichnung deutlich netzförmig». Bei der Excision beider Nebenhoden ergab der histologische Befund keine tuberkulösen Veränderungen. Später, im Anschluß an eine grippöse Erkrankung, ergab die Röntgenkontrolle: «Lungenabsceß im linken Oberfeld», jedoch vermerkt der Arzt der

Tuberkulose-Fürsorgestelle dazu: «... im Laufe der folgenden Monate spontan ausgeheilt.» Die Tierversuche zum Nachweis der Tuberkelbazillen fallen alle negativ aus.

Die 12 Stunden nach dem Tode vorgenommene Autopsie (50/43 S. N., Obduzent: PD. Dr. *Scheidegger*) ergibt (Protokoll im Auszug):

Mittelgroßer Mann, gut ausgebildeter Ernährungszustand.

Brustorgane: Das Zwerchfell steht rechts im 6., links im 5. ICR. Zwerchfellkuppe rechts an einer Stelle hernienartig noch besonders stark vorgewölbt und schneidet mit dem Rippenbogen ab. Es ist ein starker Druck in der rechten Pleurahöhle vorhanden. Beide Pleurahöhlen unter Wasser eröffnet. Rechts entweicht unter ziemlich großem Druck Luft. Bei Eröffnung des Brustkorbes die rechte Lunge zurückgefallen, zeigt noch mehrere Blasen, vor allem in den Oberlappenbezirken. Blasig ist auch die linke Lunge wiederum im Gebiet des Oberlappens. Die rechte Lunge zeigt teilweise eine sehr starke Schrumpfung des Ober- und Mittellappens, wobei sich daneben überall Blasen finden von wechselnder Größe, z. T. bis walnußgroße. Das Lungengewebe im Oberlappen überall wabig umgeändert. Im abhängigen Zwickel des Mittellappens weißliche Septen, Cysten in verschiedener Größe. In der Spitze des Unterlappens ebenfalls mehrere Cysten. Die Cysten z. T. zartwandig, einkammerig. Die Bronchien gerötet. Die Lymphdrüsen im Hilus klein, schneidbar.

Die linke Lunge gleichartig umgeändert, zeigt mehrere Cysten. Im übrigen ist das Lungengewebe braunrot. Der Blutgehalt etwas erhöht, der Luftgehalt eben erkennbar.

Die Lymphknoten in der Bifurkation feucht, graurot, quellend. Auch paratracheale Lymphknoten stark quellend.

Leber: Parenchym an einzelnen Stellen gelbbraun, an andern Partien stärker gelb. In der Leberkapsel feine gelblich-weißliche Herde und Einlagerungen.

Nieren: Faserkapsel nicht sehr gut lösbar, haftet an einzelnen Stellen fest an. Nierenoberfläche zeigt hie und da gelbliche bis gelblich-weißliche Herde, die leicht eingesunken sind. Es handelt sich dabei um z. T. flache Knoten, die aus einem weißmarkigen, teilweise leicht faserigen Gewebe bestehen. Beim Einschneiden erweisen sich diese Knoten als ziemlich scharf abgesetzt und fest, sie finden sich überwiegend in der Nierenrinde.

Lumbale und ilicale Lymphknoten groß, markig, auf Schnitt grobkörnig und grau-gelblich gefärbt.

Histologische Untersuchung:

Lungen: Es ist das Lungengewebe mehrfach wabenartig umgewandelt, in der Umgebung solcher Cysten unspezifische, pneumonische Infiltrate. Auch Sklerosierungen und Hyalinisierungen des Lungengewebes.

In einzelnen der stark ausgeweiteten Cysten sind zapfenartig in die Lichtungen vorragende Polsterbildungen erkennbar. Diese Knötchen zeigen einen Aufbau aus einzelnen Endothelzellen oder auch aus Lymphgefäßen. In den Knötchen teilweise auch in der Umgebung der Lungencysten sind reichlich lymphatische Zellen oft in Form kleinerer Knötchen. Die lymphatischen Zellen sind im Lungengewebe oft sehr dicht eingelagert. Im Gebiet der Pleura ebenfalls Cysten und flächenhaft sich ausbreitende Schichten aus Endothelzellen. Lymphatische Zellansammlungen hier weniger reichlich. Einzelne

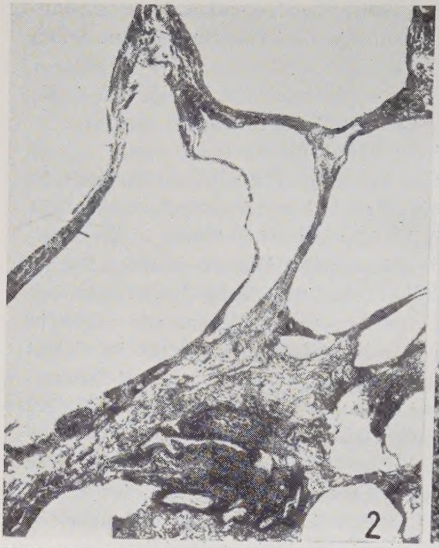

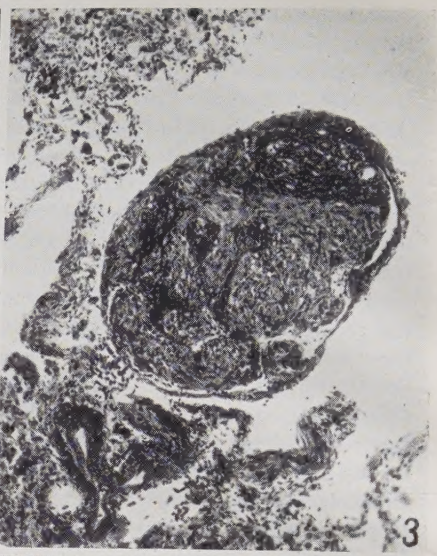

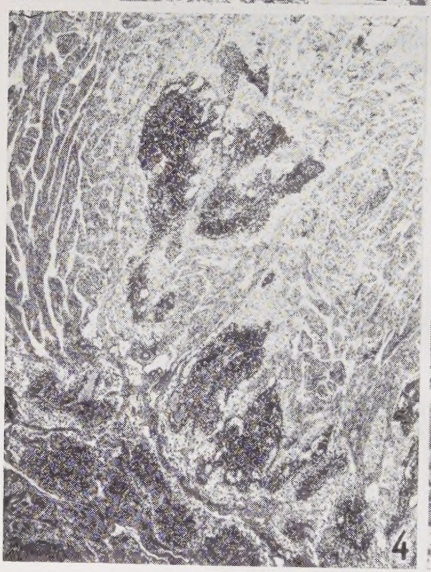

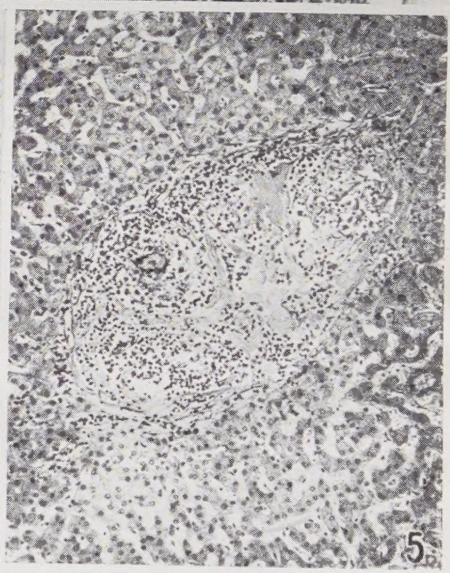

Abb. 2. Beobachtung I. Wabenlunge mit größeren Cysten. Leichte, zellige Infiltration der etwas verbreiterten Cystenwand. — Mikrophoto 1:80.

Abb. 3. Beobachtung II. Granulomartiges Knötchen in Lungencyste, vorwiegend aus dichtstehenden Endothelwucherungen und vereinzelten Lymphocytenansammlungen bestehend. — Mikrophoto 1:400.

Abb. 4. Beobachtung I. Lumbaler Lymphknoten, vorwiegend aus Endothelsprossen bestehend, mit nur spärlichen Resten lymphatischen Gewebes. Mikrophoto 1:230.

Abb. 5. Beobachtung II. Leber mit kleinem lymphendotheliomatösem Granulom. Mikrophoto 1:350.

Bezirke der Lungenlappen, besonders der Spitzenteile, sind durch pneumonische Reaktionen stärker infiltriert und zeigen eine vermehrte Speicherung von Herzfehlerzellen. Eine Verbindung der Cysten mit dem Bronchialbaum liegt nicht vor. Es läßt sich teilweise zeigen, daß die Bronchien durch die eigenartigen Wucherungen lymphatischen Gewebes verlagert, oft stärker komprimiert sind. Die gut erhaltenen Cysten, besonders in Pleuranähe, die wenig durch sekundär entzündliche Reaktionen verändert worden sind, zeigen einen zarten Endothelbelag als Auskleidung.

Nieren: Größere Einlagerungen, die teilweise aus fibrösem Gewebe bestehen, wobei aber die Glomeruli darin noch erhalten sind. In solchen Herden nicht selten Riesenzellen und kleine Konkremente in Form feiner geschichteter Kalkkörperchen vorhanden. Teilweise Einlagerungen sehr faserreich oder sklerotisch. Zwischen den hyalin-sklerotischen Bildungen findet sich dann wieder ein eher engmaschiges, kapillarreiches Netzwerk, teilweise auch nur solide Endothelknospen. Lymphatisches Gewebe in Form von Lymphknötchen an solchen Stellen feststellbar.

Lymphknoten: (Hilus-, Bifurkations-, cervicale und lumbale sowie ilicale und mesenteriale Lymphknoten) teilweise stark hyalinisiert, nur wenig eigentliche lymphatische Follikel. Mehrfach Endothelwucherungen und Gefäßbildungen. Um solche Gefäße herum Lymphocytenhaufen. In einzelnen Lymphknoten vorwiegend nur Endothelsprossungen und Kapillarbildungen vorhanden, andere Knoten lassen noch Lymphfollikel erkennen mit Keimzentrum und Grundgewebe.

Leber: Leichte Stauung mit mehreren kleinen Granulomen, die an Tuberkel erinnern. Solche Knötchen setzen sich zusammen aus Endothelien mit Kapillarbildungen, teilweise auch mit Hyalinisierungen und Riesenzellen.

Zusammenfassung des histologischen Befundes.

Eine gleichartige Gewebsbildung kann in verschiedenen Organen nachgewiesen werden. Niere, Lymphknoten, Leber und Lungen zeigen meist in feinen knötchenförmigen Anordnungen lymphatische Bildungen mit Entwicklung von Endothelzellen, Gefäßsprossungen und Ansammlungen von Lymphocyten. Cystenbildungen infolge Ausweitung von Lymphgefäßen sind in dem locker gebauten Gewebe zu finden, so vor allem in den Lungen, in leichtem Maße auch im feinmaschigen Fettgewebe, wie es sich um die Lymphknotenkapsel herum findet. In andern Organen, so vor allem in der Niere, sind solche Einlagerungen vermehrt hyalinisiert, es kommen hier auch feine Kalkablagerungen vor.

Die pathologisch-anatomische Diagnose lautet: *Wabenlunge* bei tumorförmiger *Lymphangioendotheliomatose* der mesenterialen, lumbalen und epigastrischen Lymphknoten. Multiple, z. T. in Verödung begriffene lymphangioendotheliomatotische Herde in der Nierenrinde. Umschriebenes bullöses Lungenemphysem.

Umschriebene, schiefrig pigmentierte Narbenbildung in den Spitzenteilen beider Lungen. Einriß einer größeren Blase im rechten Oberlappen mit dadurch bedingtem Ventilpneumothorax. Kompression der rechten Lunge. Akute Dilatation und Erschlaffung des rechten Herzens. Braune Atrophie und Oedem des Myocards. Hypertrophie der rechten Kammerwand.

Bei allen Beschreibungen, die sich auf Bronchiektasen beziehen, finden die kongenitalen Lungencysten Erwähnung; sie sind beim Fetus, beim Säugling, auch beim Erwachsenen beschrieben worden.

Debré führt in seiner Arbeit den ersten in der Literatur bekannten Fall von *Fontanus* an. Dieser beobachtete bei der Autopsie eines 3 Monate alten Kindes in beiden Lungen «Blasen mit Luft gefüllt in Verbindung mit den Bronchien». *Rokitansky* berichtet, bei einem Neugeborenen «eine Cyste, so groß wie ein Gänseei», in der linken Lunge gesehen zu haben.

Weitere Beobachtungen folgen: von *Keßler* 1858, *Meyer* 1859, *Grawitz* 1860, *Balzer* 1886, *Virchow* und *Barlow*. *Grawitz* hat als erster versucht, das Zustandekommen der cystischen Lungenerkrankungen aus den anatomischen Verhältnissen zu erklären. Gleichzeitig versuchte er die verschiedenen Formen der wabigen Lungenbildungen zu klassifizieren. Später folgen Arbeiten von *Heuter, Couvelaire, Buchmann* 1911 und *Oudendal* 1920. *Koontz* gibt 1925 an, daß in der europäischen Literatur 108 Fälle und in der angelsächsischen 23 Fälle von Lungencysten verzeichnet seien.

Wood erwähnt seit 1925 12 weitere Fälle und stellt fest, daß diese Cysten gewöhnlich unilateral vorkommen sollen und im Oberlappen mehrheitlich in der linken Lunge entwickelt seien.

Ueber die Entstehung der Cysten äußert sich erstmals *Grawitz*. Er spricht von «einer stufenweisen Entwicklung einer congenitalen, durch hydropische Ansammlung bedingten Bronchiektasie». Gleichzeitig teilt er ein in *Bronchiectasia universalis* und *Bronchiectasia teleangiectatica*.

Keßler zeigt, daß die Bildung einer Lungencyste gleichzeitig wie die des Bronchialbaumes zur Entwicklung gelange, so daß nicht aus Bronchialumänderungen später Cysten entstehen können. *Müller,* der in einer größeren Arbeit auf verschiedene Formen von Lungen- und Bronchialmißbildungen eingeht, lehnt es ebenfalls ab, die Cysten durch Dehnung und Ausweitung fertig gebildeter Bronchialäste entstehen zu lassen. Er legt besonderen

Wert auf den Zusammenhang der Wabenbildungen mit den Luftröhrenästen und unterscheidet zwischen Cysten der Lungen, die in Kommunikation stehen mit den Bronchien, und solchen, die keine Verbindung besitzen. *Müller* führt an, daß eine scharfe Trennung nicht möglich sei bei den verschiedenen Begriffen «der *angeborenen Bronchiektasen, Cystenlungen, Wabenlungen, kleincystischen Degeneration der Lunge, angeborenen blasigen Mißbildungen, fetalen atelektatischen und aplastischen Bronchiektasien, Bronchial- und Lungenadenom, Lungenlymphangiectasia congenitalis pulmonalis.* Damit läßt sich auch eine zusammenfassende Darstellung unter dem Namen der «kongenitalen Cystenbildungen» rechtfertigen.

In den letzten Jahren sind keine weiteren Versuche unternommen worden, um zu einer Deutung und Klärung der verschiedenartigen cystischen Degenerationen im Lungengewebe zu gelangen. Die pathologisch-anatomischen Befunde, wie sie sich im Lungengewebe bei Vorliegen solcher wabiger Bildungen darbieten, sind sehr schwierig zu deuten. Man muß sich dabei klar werden, daß Cysten oder Bronchiektasen leicht und schon in kurzer Zeit stark entzündliche Reaktionen hervorrufen, oft chronisch verlaufende, pneumonische Infiltrate bedingen. Derartige Entzündungsprozesse vermögen dann das Lungengewebe stark umzuändern. So kommt es nicht selten zu Metaplasien oder zu narbig-schwieligen Umwandlungen größerer Bezirke in der Lunge, so daß schließlich nichts Bestimmtes mehr auszusagen ist über die Form der Cysten oder gar über die ursprüngliche Epithelbeschaffenheit. Auch die Beurteilung der Verbindungen zwischen den Blasenbildungen im Lungengewebe und dem Bronchialbaum kann durch entzündliche Reaktionen unterbrochen oder undeutlich gemacht werden.

Die Frage, ob Bronchiektasen angeboren oder erworben sind, ist nur selten zu entscheiden, nur dann, wenn sich cystische Degenerationen im Lungengewebe schon beim Neugeborenen vorfinden. Starke wabige Umänderungen mit Bildung einer Sacklunge konnten bei einer Totgeburt durch fehlerhaften Aufbau des Bronchialbaumes geklärt werden *(Scheidegger)*. Das nicht entzündlich umgeänderte Lungengewebe ließ die großen Cysten leicht als Bronchiektasen ansprechen, wobei der Epithelbelag hier noch intakt war. In der Wand derartiger Luftröhrenäste waren Fehlbildungen des knorpeligen Aufbaues und andersartige Mißbildungen des

Bronchus und Bronchiolus vorhanden. Die Seltenheit wabiger Umwandlungen bei Neugeborenen scheint als Beweis dafür zu sprechen, daß man cystische Umänderungen in der Lunge beim Erwachsenen viel eher als eine erworbene Bildung und nicht als congenitale Anlage ansprechen muß.

In unsern beiden Beobachtungen sind die wabenförmigen Erweiterungen in der Lunge weder von den Bronchien oder den Bronchiolen noch vom Alveolarepithel abzuleiten. In Schnittserien waren keine Verbindungen mit Bronchien festzustellen.

Die erste Beobachtung zeigt Verdrängung einzelner Bronchiolen durch die wabenförmigen Gebilde, die Bronchiolen werden oftmals weitgehend komprimiert. Die Auskleidung mit Endothel ist für alle Hohlräume sehr einheitlich. Dieser Befund ist typisch für beide Beobachtungen. *Virchow, Klebs,* später *Buchmann, Anspach* bezeichnen cystische Gebilde in der Lunge mit endothelartiger, dünner Wand als *Lymphangiektasien.* Diese werden bei Bronchiektasen als Nebenbefund erwähnt. *Buchmann* bemerkt, daß derartige lymphangiektatische Bildungen im Verlauf von Bronchiektasien vorkommen sollen.

Vergleichen wir die beiden Beobachtungen von cystischen Umwandlungen im Lungengewebe, so ergibt sich, daß blasige Umänderungen vorliegen, die in wechselnder Größe vorhanden sind. Es ließ sich ausschließen, daß hier ausgeweitete Bronchien vorhanden waren. Die beiden eigenen Fälle sind deshalb bemerkenswert, weil sie die Möglichkeit der Entstehung einiger cystischer Umänderungen im Lungengewebe zu zeigen vermögen. Auffallend ist, daß sich in einzelnen der Lungencysten granulomartige Herde vorfinden, die vorerst als umschriebene Resorptions- oder Fremdkörpergranulome aufgefaßt wurden. Die Kontrolle anderer Organe hat ergeben, daß sich mehrfach solche Knoten finden, so daß hier ein generalisierter Prozeß vorliegen mußte. In Lymphknoten, in Nieren, Leber und Lunge war eine gleiche Gewebsreaktion und Tumorbildung zur Entwicklung gelangt. Die histologische Kontrolle hat gezeigt, daß in Lymphknoten, in Niere, Leber und Lunge ein gleichartiger Prozeß vorliegt, den man als echten Tumor bezeichnen muß. Dieses weitgehend differenzierte Blastom ist überwiegend in den Lymphknoten zur Entwicklung gelangt und hat eine weitgehende Umänderung der lymphatischen Struktur bedingt. Zum größten Teil sind in den Lymphknoten reine endotheliale Wucherungen mit Lymphgefäßsprossungen

vorhanden. Die gleiche Gewebsbildung ist im Lungengewebe überall fein verstreut zu finden, derartig, daß hier mehrfach cystisch umgeänderte Lymphgefäßsprossungen zur Entwicklung gekommen sind. In den Nieren sind die Granulome eigenartig faserig, oft hyalin, teilweise verödet. In der Lunge hingegen ist dieses lymphangiektatische Gewebe auffallend locker mit Cystenbildungen. Es ist wohl möglich, daß hier der anatomische Aufbau des Organs ausschlaggebend ist für die Ausbreitung und Entwicklung der Lymphangiektasien. Es ist leicht vorstellbar, daß in dem kompakt gebauten Nierengewebe Cysten sich weniger leicht haben entwickeln können als in dem sehr lockeren, gut dehnungsfähigen Lungengewebe. In den Lymphknoten selbst sind ebenfalls keine eigentlichen Cysten vorhanden, hingegen deutliche Lymphgefäßsprossungen. Hauptsächlich in den lockeren Teilen der Lymphdrüsenkapsel gegen das umliegende Fettgewebe zu haben sich weite cavernöse Lymphgefäße bilden können. Die Granulome der Lunge, die sich in den Cysten finden, sind so aufzufassen, daß von einem einzelnen lymphangiomatösen Tumorknoten aus an umschriebener Stelle ein Gefäß zu einer Cyste umgewandelt worden ist und dadurch das restliche, aus Lymphocytenhaufen und Lymphspalten bestehende Gewebe des Knotens verdrängt hat. Diese Deutung scheint naheliegend, vor allem aus der histologischen Kontrolle kleinerer derartiger wabiger Herde im Lungengewebe, in welchen man eine isolierte, an einer oder an zwei Stellen beginnende, blasige Umänderung eines Lymphganges eben feststellen kann.

Es soll hier nachdrücklich darauf aufmerksam gemacht werden, daß die zahlreichen cystischen Degenerationen des Lungengewebes, die angeboren oder auch erworben sein können, sich selbstverständlich nicht jedesmal als Lymphangiektasien auffassen lassen. Diese Deutung trifft hier zu, weil wir in andern Organsystemen den gleichen Tumor nachweisen konnten. Es sei darauf hingewiesen, daß die noch so umstrittene wabige Umänderung im Lungengewebe in einigen Fällen auf eine Tumorbildung zurückzuführen ist.

Was die Frage der Entstehung von Lungencysten durch eine Tumorbildung, und auch was den Zusammenhang und die Kombination von cystischer Degeneration der Lunge und Tumor anbetrifft, so finden wir mehrere Angaben von *Matras* und *Hamperl*. Beide geben an, gutartige Tumoren bei Cystenlungen nach-

gewiesen zu haben. *Schwytter, Schäfer, Knoflach* und *Gozzugi* beschrieben das gleichzeitige Vorkommen von Wabenlungen mit bösartigen Tumoren. Der letztgenannte Autor berichtet auch über den Nachweis einer Cystenlunge und Tumor bei gleichzeitiger Tuberkulose. *Anspach* und *Wohlmann* fanden bei einer Wabenlunge Lymphangiektasien. Nähere pathologisch-histologische Befunde werden nicht erwähnt, auch analoge Bildungen in andern Organen werden nicht beschrieben. Cystische Umänderungen in der Lunge bei Tumoren können auch erworbene Bildungen sein, durch Zirkulationsstörungen und Verwachsungen bedingt.

Was den Begriff des endotheliomatösen Tumors, speziell des Lymphangioendotheliomes, anbetrifft, so ist auf die Arbeiten *Fischer-Wasels* hinzuweisen. Dieser Autor hat mit Recht betont, daß die Diagnose des Endotheliomes mehrfach zu Unrecht gestellt werde und daß es vor allem nicht angehe, nur aus morphologischen Aehnlichkeiten von Tumorzellen mit der normalen Endothelzelle von einem «endotheliomatösen Tumor» zu sprechen. Die Geschwulstzelle verliert gegenüber der Körperzelle ihre Differenzierungsfähigkeit, so daß eine Tumorzelle immer ein viel primitiveres Gebilde darstellt als eine normale Zelle des Organismus. *Fischer-Wasels* gibt an, daß man als Endotheliom nur denjenigen Tumor bezeichnen dürfe, der die charakteristischen Eigenschaften des Endothels aufweist, d. h. endotheliale Schläuche im Sinne von Lymph- oder Blutkapillaren zu bilden. Da nun in der vorliegenden Beobachtung diese Forderung erfüllt ist, da man außerdem noch ein z. T. wohl entwickeltes lymphatisches Gewebe nachweisen kann, so erscheint hier die Diagnose des Lymphangioendotheliomes berechtigt. Der Tumor ist recht ausgereift und als eine Fehlbildung zu bezeichnen, die in verschiedenen Organen zur Entwicklung gekommen ist.

Zusammenfassung.

Es werden zwei Fälle von Cystenlungen mit klinischen und pathologisch-anatomischen Angaben und Befunden beschrieben. In Leber, Niere, Lymphknoten und in den Lungen fanden sich Einlagerungen und Wucherungen von lymphatischem Gewebe mit soliden Endothelknospen und Lymphgefäßbildungen. Einzelne der Lymphgefäße in den Lungen waren cystisch ausgeweitet, so daß dadurch das Bild einer Wabenlunge zustande kam.

Es wird gezeigt, daß cystische Veränderungen der Lungen

(Wabenlungen, Sacklungen, Lungenadenome usw.) durch einen echten Tumor bedingt sein können. In beiden Beobachtungen fand sich der gleiche Tumor als Fehlbildung in mehreren Organen.

Résumé.

Description de deux cas de poumon polykystique, avec symptomatologie clinique et étude anatomo-pathologique. Le foie, les reins, les ganglions lymphatiques et les poumons étaient le siège d'une prolifération du tissu lymphatique, aboutissant à la néoformation de vaisseaux lymphatiques et de bourgeons épithéliaux solides. Quelques-uns de ces vaisseaux lymphatiques pulmonaires étaient dilatés et kystiques, d'où l'aspect morphologique du poumon polykystique.

L'auteur démontre que des modifications kystiques des poumons (poumon polykystique, pseudo-caverne, adénomes pulmonaires, etc.) peuvent être produites par une tumeur véritable. Dans les 2 observations relatées, cette même tumeur se retrouvait en tant que malformation dans plusieurs organes.

Riassunto.

Vengono descritti due casi di polmoni cistici. Nel fegato, nei reni, nelle linfoghiandole e nei polmoni si trovarono depositi e proliferazioni nel tessuto linfatico con gemmi solidi d'epitelio e formazioni di vasi linfatici. Alcuni vasi linfatici nei polmoni furono allargati cisticamente in tal modo che venne formato l'immagine del polmone a favo. Venne dimostrato che le alterazioni cistiche dei polmoni (polmone a favo, polmoni cistici, adenomi pulmonari, ecc.) possono essere cagionate da un vero tumore. In ambedue le osservazioni si trovò lo stesso tumore quale formazione viziata in parecchi organi.

Summary.

Two cases of cystic lungs are reported upon. Within the lymphatic tissue of lung, liver, kidney and lymph nodes solid strands of epithelium were observed as well as lymph vessels. Some of these vessels within the lung tissue showed cystic dilatation, "honeycombed lung".

Evidence is forwarded that cyst formation of the lung may be due to a neoplastic growth. In both cases the same type of tumor was found in several organs as the result of a malformation.

Literatur.

Anspach-Wolman, Surg. Gyn. *65,* 635 (1933). — *Balzer,* Rev. mens. d. mal. de l'enfance 1886. — *Buchmann,* Frankf. Zt. f. Path. *8,* 263 (1911). — *Couvelaire,* Rev. mens. d. mal. de l'enfance 1904. — *Debré,* La Presse médicale, Nr. 55 (1934); Nr. 19 (1936). — *Fischer-Wasels,* Hdb. d. norm. und pathol. Physiologie. 1927. Bd. 14. 1211. — *Grawitz,* Virch. Arch. *82,* 217 (1880). — *Gozzuti,* Clin. Med. ital. 68, Fasc. 7, 497. — *Hamperl,* Virch. Arch. *300,* 46 (1937). — *Heuter,* Zieglers Beitr. *59,* 520 (1914). — *Keßler,* Inaug.-Diss. Zürich 1858. — *Klebs,* Allg. Path. *2,* 334 (1889). — *Knoflach-Marchesani,* Frankf. Z. f. Path. *28,* 551 (1927). — *Koontz,* Surg. Gyn. *3,* 747 (1931). — *Matras,* Wien. Med. Wschr. *4,* 43 (1929). — *Meyer,* Virch. Arch. *16,* 78 (1859). — *Müller,* Hdb. d. spez. Path. *3,* I (1928). — *Oudendal,* Virch. Arch. *294,* 59 (1923). — *Schäfer,* Frankf. Z. f. Path. *53,* 263 (1939). — *Scheidegger,* Frankf. Z. f. Path. *47,* 276 (1934). — *Schwyter,* Frankf. Z. f. Path. *31,* 146 (1928). — *Siem,* Klin. d. Tbc. *80,* H. 5/6, 666. — *Virchow,* Gesammelte Abhandlungen z. wiss. Med. 1862. — *Wood,* Journ. med. Assoc. *103,* Nr. 11, 815 (1934).